

## L'EPISPADIA

### **Autori:**

**Guido Molea, Professore ordinario,  
Università degli Studi di Napoli, Azienda  
Universitaria, Policlinico Federico II.**

**Ha collaborato alla stesura del capitolo:  
Dott./Dott.ssa Ivan La Rusca.**

[\[Curriculum Vitae\]](#) [\[Pubblicazioni\]](#)

[Disattiva visualizzazione immagini](#)

### **Introduzione**

L'epispadia rappresenta una grave malformazione del pene che è parte di una più ampia anomalia che coinvolge la porzione inferiore della via escrettrice urinaria e della regione sovrapubica. Colpisce prevalentemente soggetti maschi, mentre è più rara nelle femmine. E' caratterizzata dalla presenza di un meato urinario non all'apice del glande, ma lungo il percorso dell'uretra che è disposta sulla faccia dorsale del pene.

### **Cenni storici**

Sorrentino e Leonetti (1958) richiamarono l'attenzione su una tavoletta assira, datata 2000 a. C. ed ora situata al British Museum, che descrive un caso di epispadia ed estrofia vescicale; essi citarono anche un articolo scritto nel 1595 riguardante questa anomalia. Da altre tavolette assire datate circa 700 a.C. si è potuto apprendere come questa forma fosse già conosciuta. (Thompson, 1930; Camac, 1931; Bettman, 1956)

### **Frequenza**

La frequenza di questa malformazione è di 1 su 30.000 nuovi nati, con una incidenza tre volte maggiore nei soggetti maschi rispetto alle femmine.

### **Eziologia**

Non vi è una spiegazione eziologica univocamente accettata dagli embriologi. Le ipotesi eziologiche variano da errori su base genetica del metabolismo, a fattori ambientali che agirebbero molto precocemente, tra la quarta e la sesta settimana di vita fetale.

## **Fisiopatologia**

Prima della nona settimana di gestazione, ambedue i sessi hanno aspetto esterno identico. In questo stadio indifferenziato, gli organi genitali esterni sono costituiti dal tubercolo genitale, al di sotto del quale vi è la doccia uretrale, delimitata lateralmente dalle pliche uretrali e dai rigonfiamenti labio-scrotali. Il tubercolo genitale poi durante lo sviluppo nei soggetti genotipicamente maschi cresce ed assume una configurazione più cilindrica, fino a quando può essere definitivamente identificato come fallo. Sulla porzione distale del fallo appare un solco circolare che delimita il glande. Mentre il fallo si allunga, il solco uretrale si approfondisce e si estende in direzione distale sull'asta. Le pieghe uretrali diventano prominenti e durante il terzo mese cominciano a chiudersi. I bordi proliferano intorno al solco che va approfondendosi e insieme si uniscono procedendo in senso prossimo-distale. Una delle teorie più seguite suggerisce che la deviazione dal normale sviluppo che porta all'epispadia si realizzi precocemente quando i tubercoli genitali primordiali sono ancora nella loro originale posizione appaiata. Se a questo punto, che si verifica tra la quarta e la sesta settimana di vita embrionale, i tubercoli primordiali si trovano spostati caudalmente e si fondono in questa posizione con il seno uro-genitale, aperto cefalicamente piuttosto che caudalmente come nel normale, allora il solco uretrale si sviluppa senza una chiusura della superficie superiore del tubercolo genitale, determinando la comparsa di una epispadia. Quando questo si verifica, la sottile membrana cloacale tende a rompersi e la malformazione si estende in direzione cefalica, creando l'anomalia comunemente associata dell'estrofia vescicale.

## **Anatomia della regione**

L'uretra maschile è situata ventralmente ai corpi cavernosi e attraversa per tutta la sua lunghezza il corpo spongioso e il glande aprendosi all'apice di quest'ultimo.

Il corpo spongioso e i corpi cavernosi sono rivestiti da due formazioni di natura connettivale: la fascia di Buck, situata più profondamente e la fascia dartoica più superficialmente. La cute peniena verso l'estremità libera del pene si ripiega su se stessa per formare il prepuzio. La vascolarizzazione del rivestimento cutaneo e sottocutaneo del pene, fino all'albuginea, è organizzata in strati concentrici isolabili tra di loro e anastomizzati in più punti; nei vari strati la direzione dei vasi principali segue la direzione dell'asse maggiore del pene.

La vescica urinaria è posta nella piccola pelvi, dietro la sinfisi pubica, appoggiata al pavimento pelvico. Quando è vuota, la vescica è completamente contenuta nella piccola pelvi, davanti

al retto nel maschio e all'utero nella femmina. Nella vescica si riconoscono un fondo, un corpo, e una base. Il fondo o base è la parte inferiore, relativamente fissa. Nel maschio aderisce alla prostata sottostante e, posteriormente, alle vescichette seminali, ai deferenti, agli ureteri e all'intestino retto. Nella femmina è invece applicata alla parete posteriore della vagina. Il corpo, appiattito a vescica vuota, è in rapporto antero-inferiormente con la sinfisi pubica e, a vescica piena, anche con la parete addominale anteriore. L'apice della vescica, coperto dal peritoneo, corrisponde alla porzione arrotondata superiore dell'organo. In corrispondenza della base si trova un'area triangolare, il trigono vescicole. I vertici del triangolo presentano posteriormente gli urefizi ureterali, uniti da una piega interureterica, e anteriormente l'orefizio uretrale interno, a forma di fessura nell'uomo, circolare nella donna. L'area del triangolo è in rapporto con la prostata o con la vagina. La parete della vescica è piuttosto spessa ed è formata da tonaca mucosa, ricoperta da epitelio di transizione, e da una tonaca muscolare.

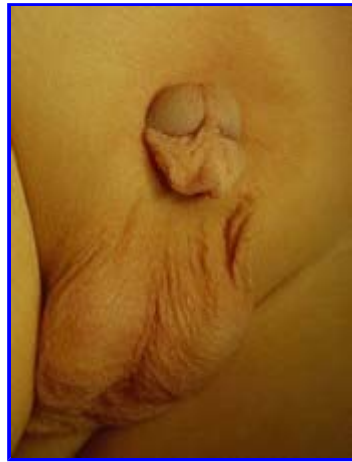A livello del meato uretrale interno è presente il muscolo sfintere liscio dell'uretra, relativamente indipendente dalla restante muscolatura, che, data la sua particolare conformazione, chiude l'orifizio quando il muscolo detrusore si rilascia. La minzione, che è volontaria, è permessa dall'attività del muscolo sfintere esterno striato dell'uretra, presente dove quest'ultima attraversa il pavimento pelvico.

### Anatomia patologica

La forma di epispadia più comune è quella associata ad estrofia vescicale. Sono coinvolti **l'anello pelvico**, che si presenta incompleto anteriormente; **la parete addominale** che è aperta sulla linea mediana (la malformazione è associata con un basso impianto dell'ombelico); **il collo vescicale e gli ureteri** che sono generalmente incompetenti.

Nei maschi, i corpi cavernosi del pene nella porzione prossimale appaiono come separati. Il pene è incurvato dorsalmente e tale curvatura può essere così accentuata che il glande si trova a contatto con la parete addominale. ([Vedi fig. 1](#))

Nelle donne, l'uretra si presenta molto corta ed ampia, ed il clitoride è diviso in due porzioni da una striscia di mucosa che conduce ad un monte di Venere appiattito.

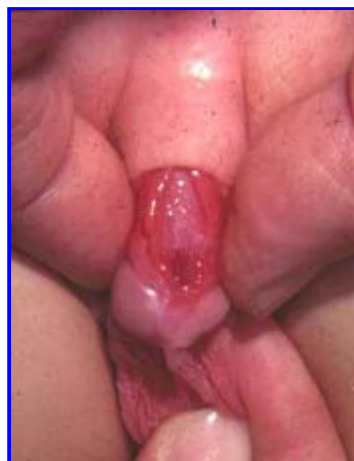

**Fig. 1:** Epispadia

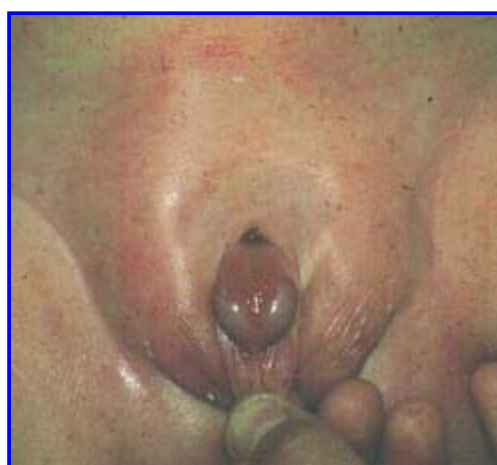## Clinica

Si distinguono tre gradi di epispadia:

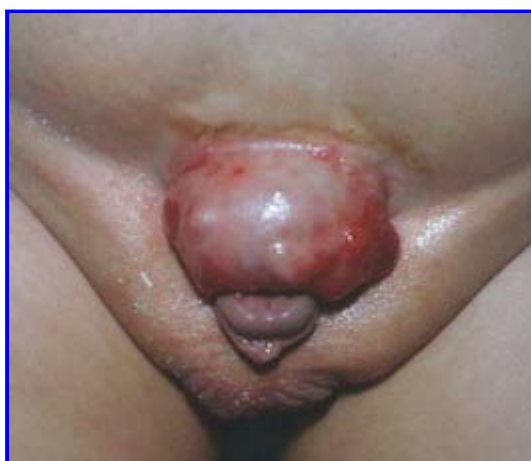1. **Epispadia balanica**, in cui il meato si apre all'altezza del solco balanico dorsalmente e l'uretra si continua con una doccia a concavità superiore scavata nel glande. Il prepuzio è raccolto sulla faccia inferiore del glande; non esiste incurvamento dorsale né incontinenza.
2. **Epispadia peniena**, in cui il meato si apre sul dorso del pene e si continua con una doccia ricoperta di mucosa. I corpi cavernosi appaiono distanziati, il pene può essere un poco incurvato dorsalmente, talora non si palpa la prostata; si può avere una schisi delle ossa pubiche, ed anche incontinenza ([Vedi fig. 2](#)).
3. **Epispadia sottopubica o penopubica**: rappresenta la forma più grave. Il meato si apre alla base del pene, dorsalmente. Al di sopra del meato si osserva un cerchio cutaneo curvilineo a base inferiore; tutto il dorso del pene appare scavato fino al glande da una doccia ricoperta da mucosa. Il pene è spesso più corto del normale, incurvato dorsalmente; il prepuzio è raccolto sul lato ventrale del glande ([Vedi fig. 3](#)). Questi pazienti sono sempre incontinenti e a questa forma si associa molto spesso estrofia vescicale ([Vedi fig. 4](#)). In tali casi il pene quasi non esiste, essendo rappresentato solo dal glande slargato. La doccia uretrale si vede partire dal glande e continuarsi, aperta, con la mucosa vescicale. È possibile scorgere gli sbocchi dei dotti eiaculatori e gli sbocchi uretrali.



**Fig. 2:** Epispadia peniena



**Fig. 3:** Epispadia sottopubica



**Fig. 4:** Estrofia vescicale

### **Indicazioni chirurgiche**

L'intervento è consigliato nell'età infantile, prima dei quattro anni, per motivi psicologici e sociali e si propone il controllo dell'incontinenza urinaria e il conseguimento del normale

aspetto esterno con una funzione sessuale efficace. Questi due obiettivi richiedono un approccio separato e sono usualmente meglio trattati in due tempi chirurgici. Una piccola percentuale di pazienti con epispadia hanno un normale controllo dell'incontinenza, per questi non è richiesto alcun intervento sul meccanismo sfinteriale. Tuttavia, la maggior parte dei pazienti hanno una severa incontinenza da stress, e molti di questi hanno incontinenza a vescica piena.

### **Accertamenti preoperatori**

Oltre agli esami di routine per la valutazione delle condizioni generali di salute del bambino ed una accurata consulenza pediatrica, è opportuno effettuare alcuni esami per individuare eventuali malformazioni associate della sfera urogenitale quali: ecografia addominale e, nei casi senza estrofia vescicale, uroflussimetria e cistografia minzionale.

### **Principi di terapia chirurgica**

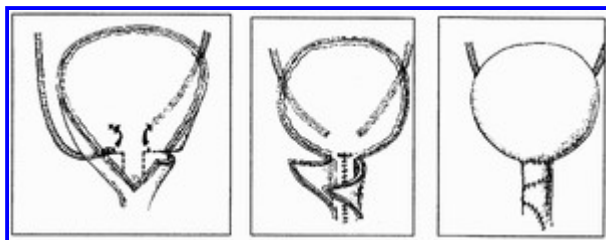
L'incontinenza è dovuta alla malformazione del collo vescicale e del muscolo dello sfintere esterno che circonda l'uretra. La maggior parte degli interventi mirano a ricostruire il collo vescicale utilizzando il tessuto della base della vescica o circondando il collo deformato con una fascia muscolare o con un tendine. Gli interventi che tentano di ricostruire il sistema sfintere esterno hanno a volte scarso successo, e talora falliscono l'obiettivo di ottenere il controllo urinario rendendo necessaria una diversione urinaria. L'operazione è effettuata tramite una incisione trasversa leggermente sopra il pube: la guaina del muscolo retto e l'aponeurosi dell'obliqua esterno vengono incise trasversalmente e dissecate dal muscolo retto stesso, che appare separato sulla linea mediana. Il pube è unito solo da tessuto fibroso che, se necessario, può essere resecato per avere una migliore esposizione. La vescica appare definita e l'uretra è di solito libera dalle aderenze anteriori, dove può talora essere presente un plesso venoso. La vescica viene aperta tramite una incisione verticale sulla linea mediana, e viene inserito un divercatore automatico. L'obiettivo dell'operazione è di costruire una uretra tubulizzata di 3 centimetri, con il collo vescicale supportato dal migliore tessuto muscolare utilizzabile. L'area della base della vescica viene tubulizzata e il collo vescicale viene così ricostruito. Vengono effettuate delle incisioni e ricavati così dei lembi mucosi e muscolari laterali. La mucosa viene liberata e orientata così che il tessuto epiteliale tubulizzato possa essere adattato ad un catetere numero 8 Ch. Questa neo uretra non dovrebbe essere tesa, ma anzi dovrebbe consentire una ridondanza di mucosa che può essere interdigitata, durante la chiusura, con la copertura di tessuto muscolare. I lembi muscolari sono quindi incrociati uno sull'altro al fine di formare un accogliente anello attorno al neoformato collo

vescicale. La vescica viene chiusa e una derivazione sovrapubica viene lasciata in sede per 10 giorni ([Vedi fig. 5](#)).

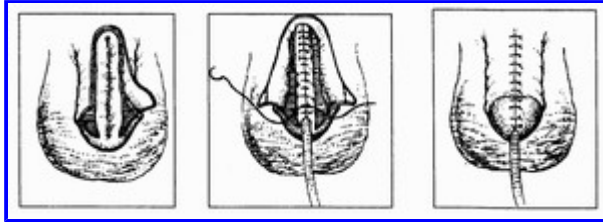
**Correzione della curvatura:** Una corda tesa lungo il dorso del pene è sufficiente per rendere difficili o impossibili i rapporti sessuali, ed è presente in una alta percentuale di soggetti maschi con epispadia. La correzione di questa anomalia è richiesta prima ancora della correzione delle anomalie uretrali. La corda è sostenuta dalla brevità della striscia uretrale che taglia l'angolo tra la base della vescica e il dorso del pene. Nella maggior parte dei casi sebbene il pene appaia corto durante l'infanzia, dopo la pubertà è di solito adeguato per i rapporti sessuali, sempre che la il recurvatum sia stato corretto.

**Ricostruzione dell'uretra:** Sebbene molti metodi usati per la correzione dell'ipospadia possano essere adattati all'epispadia, la semplice ricostruzione mediante tunnellizzazione della cute o della placca uretrale dal dorso del pene, di solito, dà risultati soddisfacenti previa adeguata correzione della corda ([Vedi fig. 6](#)). È importante notare, che il glande non ha la stessa conformazione nell'epispadia rispetto all'ipospadia: infatti nell'epispadia il glande è appiattito dorsalmente. La sua chiusura dorsale deve ricostruire l'uretra terminale con un calibro sufficiente, senza tendenza alla stenosi, ed un normale aspetto della punta del pene. Il pene viene mantenuto in estensione e il lembo disegnato per formare l'uretra è scolpito mediante incisioni longitudinali ([Vedi fig. 7](#)). In bambini di 3 o 5 anni di età il lembo dovrebbe essere largo tra i 12 e i 15 mm, tale da avvolgere senza stringere un catetere n° 8 Ch. La striscia di tessuto scolpita secondo il disegno non deve essere assolutamente mobilizzata e viene tunnellizzata con una sutura a punti staccati in acido poliglicolico 6/0 fino all'estremità distale del glande. Infine la cute e il glande vengono chiusi dorsalmente. Le due aree scoperte sono unite da una sutura. Alle volte può essere necessaria una piccola incisione di rilascio sulla superficie ventrale del pene se la linea di sutura è troppo tesa. Un catetere viene lasciato in sede per 7-8 giorni ([Vedi fig. 8](#)).

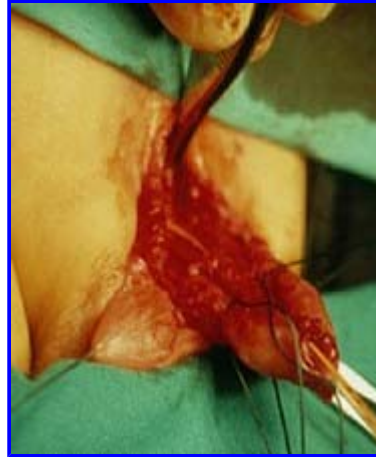**Uretroplastica con lembo prepuziale ad isola verticale:** Avendo chiuso la vescica e avendone riparato il collo, l'uretra può essere ricostruita utilizzando un lembo prepuziale ad isola verticale, come descritto per l'ipospadia.



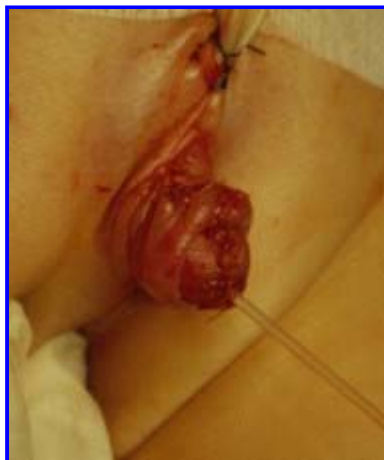**Fig. 5:** Ricostruzione del collo vescicale



**Fig. 6:** Ricostruzione dell'uretra



**Fig. 7:** Ricostruzione dell'uretra



**Fig. 8:** Ricostruzione dell'uretra risultato

### **Trattamento postoperatorio**

E' consigliata una adeguata terapia antibiotica e antidolorifica. Praticare lavaggi vescicali con soluzione fisiologica tre volte al giorno fino alla rimozione della diversione urinaria sovrappubica.

### **Complicanze**

Oltre alla recidiva dell'incurvamento e alla insoddisfacente correzione della incontinenza, che richiedono reintervento,

segnaliamo le stenosi dell'uretra e le fistole uretrali.

### **Follow up**

Valutazione del flusso urinario deve essere ripetuta dopo tre, sei dodici mesi e annualmente fino alla pubertà.

### **Bibliografia (Cerca su pubmed)**

1. Scuderi N.: Chirurgia Plastica. 1985. Piccin nuova libreria, Padova.
2. Horton C.: Plastic and reconstructive surgery of the genital area. 1973. Little brown and company, Boston.
3. Mc Carthy JG.: Plastic surgery. 1990. W.B.Saunders Company, Philadelphia.